

## Evaluation of diagnostic accuracy of panoramic radiography according to cone beam computed tomography in the detection of relationship between mandibular third molar teeth and inferior alveolar nerve

Nima Biuki<sup>1</sup>, Mohammad Aghaali<sup>2</sup>, Allahyar Jahangir<sup>3</sup>, Ali Saleh<sup>4</sup>, Mahboubeh Pourabdollahi<sup>1</sup>, Aida Mehdipour<sup>5,\*</sup>

1- Assistant Professor, Oral and Maxillofacial Radiology Department, School of Dentistry, Qom University of Medical Sciences, Qom, Iran

2- Assistant Professor, Department of Community Medicine, School of Medicine, Qom University of Medical Sciences, Qom, Iran

3- Member of Student Research Committee, Qom university of Medical Sciences, Qom, Iran

4- Member of Cellular and Molecular Research Center, Qom University of Medical Sciences, Qom, Iran

5- Associate Professor, Department of Pediatric Dentistry, School of Dentistry, Qom University of Medical Sciences, Qom, Iran; Member of Research Center, Qom University of Medical Sciences, Qom, Iran

### Article Info

**Article type:**  
Research Article

**Article History:**  
Received: 13 Dec 2024  
Accepted: 2 Jun 2025  
Published: 11 Jun 2025

**Corresponding Author:**  
Aida Mehdipour

Department of Pediatric Dentistry,  
Faculty of Dentistry, Qom University of  
Medical Sciences, Qom, Iran

(Email: mehdipour\_aida@yahoo.com)

### Abstract

**Background and Aims:** Third molar teeth extraction is one of the common treatments procedure in dentistry. The proximity of mandibular third molar teeth to the inferior alveolar nerve canal may make the surgery challenging and cause adverse complications. The purpose of this study was to determine the accuracy of diagnostic and evaluation of panoramic radiography findings in two classification methods (Rood-Shehab and Tanaka) according to CBCT in mandibular third molar extraction surgery.

**Materials and Methods:** This cross-sectional analytical study was conducted on 65 patients of a private radiology clinic in Qom who had simultaneous panoramic and CBCT radiography. Panoramic and CBCT radiographs were imported into Scanora and Ondemand softwares, respectively. The relation of the mandibular third molar with the inferior alveolar nerve was evaluated according to Tanaka's classification and Rood-Shehab radiographic signs and compared with CBCT radiographs. Finally, the obtained data were analyzed by chi-square test, ROC curve and SPSS software version 24. The significant level was considered at  $P < 0.05$ .

**Results:** Out of 65 samples, 23.1% were men and 76.9% were women. The mean age of participants was  $26.9 \pm 8.77$ . There was a significant relation between the Tanaka's classification of panoramic radiographs and proximity to the nerve in CBCT radiographs ( $P = 0.011$ ). This relationship was significant when the number of radiographic signs of the Rood-Shehab classification increased ( $P = 0.044$ ). Root darkening and diversion of mandibular nerve canal signs of Rood-Shehab classification showed more diagnostic accuracy in the nerve canal contact determination than that of other signs.

**Conclusion:** The probability of contact of third molar root with the inferior alveolar nerve canal increases with increasing in the number of Rood-Shehab radiographic signs. The root darkening sign was more accurate and followed by mandibular canal diversion sign. Tanaka's classification can be used in differentiating cases without contact to the nerve canal.

**Keywords:** Third molar, Panoramic radiography, Cone-Beam computed tomography, Mandibular nerve

Cite this article as: Biuki N, Aghaali M, Jahangir A, Saleh A, Pourabdollahi M, Mehdipour A. Evaluation of diagnostic accuracy of panoramic radiography according to cone beam computed tomography in the detection of relationship between mandibular third molar teeth and inferior alveolar nerve. J Dent Med-TUMS. 2025;38:9. [Persian]



## بررسی صحت تشخیصی تصاویر پانورامیک بر اساس تصاویر توموگرافی کامپیوتری اشعه مخروطی در تشخیص ارتباط بین دندان مولر سوم فک پایین با عصب inferior alveolar

نیما بیوکی<sup>۱</sup>، محمد آقاعلی<sup>۲</sup>، الهیار جهانگیر<sup>۳</sup>، علی صالح<sup>۴</sup>، محبوبه پور عبداللهی<sup>۱</sup>، آیدا مهدی پور<sup>۵\*</sup>

۱- استادیار گروه آموزشی رادیولوژی دهان و فک و صورت، دانشکده دندانپزشکی، دانشگاه علوم پزشکی قم، قم، ایران

۲- استادیار گروه آموزشی پزشکی اجتماعی، دانشکده پزشکی، دانشگاه علوم پزشکی قم، قم، ایران

۳- عضو کمیته تحقیقات دانشجویی، دانشگاه علوم پزشکی قم، قم، ایران

۴- عضو مرکز تحقیقات سلولی و مولکولی، دانشگاه علوم پزشکی قم، قم، ایران

۵- دانشیار گروه آموزشی دندانپزشکی کودکان، دانشکده دندانپزشکی، دانشگاه علوم پزشکی قم، قم، ایران؛ عضو مرکز تحقیقات سلولی و مولکولی، دانشگاه علوم پزشکی قم، قم، ایران

اطلاعات مقاله	چکیده
<p><b>نوع مقاله:</b> مقاله پژوهشی</p> <p>دریافت: ۱۴۰۲/۰۹/۲۳ پذیرش: ۱۴۰۴/۰۳/۱۲ انتشار: ۱۴۰۴/۰۳/۲۱</p>	<p><b>زمینه و هدف:</b> خارج سازی دندان‌های مولر سوم از اقدامات شایع درمانی در دندانپزشکی است. مجاورت دندان مولر سوم مندیبل با عصب آلتولار تحتانی ممکن است جراحی را چالش برانگیز سازد و سبب عوارض نامطلوب شود. هدف این مطالعه تعیین صحت تشخیصی و ارتباط یافته‌های تصاویر پانورامیک به دو روش طبقه بندی (رود- شهاب و تاناکا) با تصاویر CBCT در جراحی خارج سازی مولر سوم مندیبل بود.</p> <p><b>روش بررسی:</b> این مطالعه مقطعی تحلیلی روی ۶۵ بیمار مراجعه کننده به کلینیک رادیولوژی خصوصی شهر قم که دارای رادیوگرافی پانورامیک و CBCT هم زمان بودند، انجام شد. تصاویر پانورامیک و CBCT به ترتیب وارد نرم افزارهای Scanora و Ondemand شدند. رابطه‌ی دندان مولر سوم مندیبل با عصب آلتولار تحتانی برحسب طبقه‌بندی تاناکا و نشانه‌های رادیوگرافیک رود- شهاب مورد ارزیابی قرار گرفت و با تصاویر CBCT مقایسه شد. در نهایت داده‌های به دست آمده با استفاده از آزمون کای اسکوتر، منحنی ROC و نرم افزار SPSS نسخه ۲۴ مورد تجزیه و تحلیل آماری قرار گرفت. سطح معنی داری <math>P &lt; 0.05</math> در نظر گرفته شد.</p> <p><b>یافته‌ها:</b> از بین ۶۵ نمونه، ۲۲/۱٪ را مردان و ۷۶/۹٪ را زنان تشکیل دادند. میانگین سنی شرکت کنندگان <math>29/06 \pm 8/77</math> بود. بین طبقه‌بندی اطلاعات تصاویر پانورامیک به روش تاناکا با نزدیکی ریشه دندان مولر سوم به عصب آلتولار تحتانی در تصاویر CBCT ارتباط معنی‌داری دیده شد (<math>P=0/011</math>). این ارتباط در طبقه بندی اطلاعات تصاویر پانورامیک به روش رود- شهاب هنگام افزایش تعداد نشانه‌ها نیز معنی دار بود (<math>P=0/044</math>). نشانه‌های تیرگی ریشه (A) و انحراف کانال عصبی مندیبل (F) از طبقه بندی رود- شهاب دقت تشخیصی بیشتری از سایر نشانه‌ها در تعیین تماس کانال عصبی نشان دادند.</p> <p><b>نتیجه‌گیری:</b> با افزایش تعداد نشانه‌های طبقه بندی تصاویر پانورامیک به روش رود- شهاب احتمال تماس ریشه دندان مولر سوم با کانال عصب آلتولار تحتانی بالاتر می‌رود. نشانه تیرگی ریشه و پس از آن انحراف کانال عصبی دقیق‌تر بودند. طبقه بندی تاناکا می‌تواند در افتراق تماس یا عدم تماس ریشه مولر سوم فک پایین با کانال عصب آلتولار تحتانی به کار رود.</p>
<p><b>نویسنده مسؤل:</b> آیدا مهدی پور</p> <p>گروه آموزشی دندانپزشکی کودکان، دانشکده دندانپزشکی، دانشگاه علوم پزشکی قم، قم، ایران</p> <p>(Email: mehdipoor_aida@yahoo.com)</p>	<p><b>کلید واژه‌ها:</b> دندان مولر سوم، رادیوگرافی پانورامیک، توموگرافی کامپیوتری اشعه مخروطی، عصب مندیبولار</p>

## مقدمه

خارج سازی دندان مولر سوم یکی از شایع ترین اقدامات درمانی در مطب‌های دندانپزشکی می‌باشد که به دلایل گوناگونی از قبیل پوسیدگی، پری کورونیت راجعه یا عفونی، نقایص پرپودنتال، کیست‌های ادونتوزیک و ارتودنسی توسط دندانپزشکان یا جراحان فک و صورت، انجام می‌گیرد (۱-۳).

دندان‌های مولر سوم نهفته در مندیبل گاهی ممکن است با عصب آلوئولار تحتانی یا inferior alveolar nerve (IAN) و کانال عصبی آن در مجاورت نزدیک باشند که در این موارد جراحی این دندان می‌تواند باعث آسیب‌ها و اختلالات عصبی حسی (مانند پاراستزی، هایپوستزی، آنستزی) دائمی یا موقت در لب پایین و چانه شود. همچنین اختلالات عصبی حرکتی و عملکردی مانند فلج عضله مایلوهایوئید و مشکل در گفتار و جویدن غذا به دنبال آسیب به این عصب گزارش شده است (۴-۷). اگرچه آسیب به IAN یک رویداد ناشایع است اما می‌تواند عوارض جدی برای بیمار داشته باشد و بنابراین تشخیص موقعیت صحیح ریشه دندان مولر سوم فک پایین نسبت به کانال IAN مهم است (۱،۸). همچنین با توجه به میزان بالای موارد خارج کردن دندان مولر سوم، شمار زیادی از افراد ممکن است در معرض این آسیب قرار گیرند. شیوع آسیب گذرا به عملکرد حسی IAN در جراحی خارج سازی مولر سوم نهفته فک پایین ۱/۲۰٪ و آسیب دائمی به عملکرد حسی آن ۰/۲۸٪ گزارش شده است (۹). تشخیص نزدیکی دندان مولر سوم مندیبل به کانال آلوئولار تحتانی در رادیوگرافی پیش از عمل به عنوان بارزترین عامل تعیین خطر و پیشبینی برای آسیب به عصب آلوئولار تحتانی در نظر گرفته می‌شود و جهت تشخیص صحیح و قابل اعتماد تجویز رادیوگرافی مناسب ضروری می‌باشد (۱۰).

امروزه، رادیوگرافی پانورامیک به دلیل امکان مشاهده ساختارهای آناتومیکی در تغییرات پاتولوژیک دندان‌ها، فکین و مفاصل گیجگاهی- فکی به طور شایع در حوزه دندانپزشکی مورد استفاده قرار می‌گیرد (۱۱). اما اطلاعات حاصل از این تصویربرداری‌ها بر پایه تصویربرداری ۲ بعدی است و معایب این روش، روی هم افتادگی (super imposition) ساختارهای آناتومیکی و نا واضحی (distortion) می‌باشد. این امر ممکن است باعث تفسیر نادرست و غیر قابل اعتماد توسط دندانپزشکان و جراحان شود، بنابراین برای

به حداقل رساندن عوارض پس از عمل و بهبود قضاوت، تصویربرداری‌های سه بعدی شامل توموگرافی کامپیوتری یا computed tomography (CT) و توموگرافی کامپیوتری با اشعه مخروطی cone beam computed tomography (CBCT) جهت بررسی ارتباط ۳ بعدی دندان مولر سوم نهفته مندیبل با کانال عصبی IAN به کار می‌روند (۱۲،۱۳). همچنین استفاده از تکنیک‌های تصویربرداری ۳ بعدی برای ارزیابی دقیق ضایعات پاتولوژیک و ارتباط آن‌ها با یافته‌های هیستوپاتولوژیک توصیه می‌شود (۱۴-۱۶). با توجه به دستورالعمل‌های فعلی، معاینات ۲ بعدی، مانند پانورامیک مقدم بر معاینات ۳ بعدی مانند CBCT در فرآیند تشخیص و برنامه ریزی درمان می‌باشند (۱۷) و اکثر مطالعات، تصویربرداری‌های پیشرفته ۳ بعدی را زمانی که برخی نشانه‌های رادیوگرافی ۲ بعدی مانند انحراف، باریک شدن، عدم پیوستگی در دیواره کانال و تیره شدن ریشه ظاهر می‌شوند، توصیه می‌کنند (۴). با این حال، معمولاً تصویربرداری‌های ۳ بعدی در خارج سازی دندان مولر سوم نهفته مندیبل به دلیل دوز بالای تابش، هزینه بالاتر و عدم دسترسی به دستگاه‌های رادیوگرافی ۳ بعدی در مراکز درمانی، انجام نمی‌شوند (۸).

با توجه به اهمیت تشخیص صحیح نزدیکی ریشه دندان مولر سوم نهفته فک پایین با کانال عصبی IAN در رادیوگرافی‌های ۲ بعدی، طبقه بندی‌ها و روش‌های بررسی مانند رود-شهاب و تاناکا جهت تفسیر تصاویر پانورامیک ارائه شده‌اند. در روش رود-شهاب تعدادی از نشانه‌های شایع ارتباط دندان مولر سوم با کانال IAN مانند تیرگی ریشه و انحراف کانال عصبی، دسته بندی شده‌اند. در روش تاناکا صرفاً همپوشانی ریشه‌های دندان مولر سوم و کانال عصبی یا فاصله نوک ریشه‌ها تا بالای کانال عصبی دسته بندی شده است. صحت تشخیصی تعدادی از نشانه‌های روش تفسیر رود-شهاب و تعدد آن‌ها تاکنون بررسی شده است و تعدادی از نشانه‌ها دارای ارزش تشخیصی بوده‌اند، اما بررسی صحت تشخیصی تمامی نشانه‌ها و تعدد آن‌ها به صورت همزمان و مقایسه آن‌ها با یافته‌های تصاویر CBCT تا کنون انجام نگرفته است. صحت تشخیصی روش تفسیر تاناکا نیز در عین سادگی تاکنون در جامعه ایرانی بررسی نشده است. بنابراین مطالعه حاضر با هدف تعیین صحت تشخیصی تفسیر رادیوگرافی‌های پانورامیک به دو روش تاناکا و رود-شهاب بر اساس رادیوگرافی CBCT انجام شد.

## روش بررسی

مطالعه حاضر با کد اخلاق IR.MUQ.REC.1401.100 از نوع تحلیلی گذشته نگر می‌باشد که روی تصاویر رادیوگرافی پانورامیک و CBCT تهیه شده از افراد مراجعه‌کننده به یک مرکز رادیولوژی دهن، فک و صورت خصوصی شهر قم در سال ۱۴۰۱ انجام شده است و افراد مورد مطالعه با روش نمونه‌گیری تصادفی ساده انتخاب شده‌اند. بر اساس مطالعه Patel و همکاران (۱۸) و با در نظر گرفتن شیوع ۰/۶۹ و حساسیت ۰/۹۸ و ویژگی ۰/۴۸ با استفاده از نرم افزار SPSS حجم نمونه ۶۵ عدد بیمار دارای رادیوگرافی هم زمان پانورامیک و CBCT تعیین شد.

معیارهای ورود به مطالعه شامل رضایت آگاهانه بیمار، وجود حداقل یک دندان مولر سوم مندیبل نهفته یا نیمه نهفته، تکامل کامل تاج و ریشه دندان مولر سوم، دارا بودن رادیوگرافی‌های پانورامیک و CBCT از ناحیه دندان مولر سوم مندیبل و کیفیت مناسب هر دو نوع تصویر رادیوگرافی بودند. معیارهای خروج از مطالعه نیز شامل وجود ضایعات پاتولوژیک شامل ضایعات التهابی، کیست و تومور همراه با دندان مولر سوم مندیبل، وجود تحلیل خارجی یا داخلی ریشه در دندان مولر سوم مندیبل بودند.

در این مطالعه نشانه‌های مجاورت دندان مولر سوم مندیبل به کانال عصب اینفرا آلوئولار در تصاویر پانورامیک و میزان مجاورت این دندان با کانال عصبی در تصاویر CBCT مورد بررسی و مقایسه با یکدیگر قرار گرفت. در تصاویر پانورامیک از طبقه بندی‌های رود-شهاب و تاناکا استفاده گردید و در تصاویر CBCT از بین رفتن حدود کورتیکال اطراف کانال IAN بر حسب میلی متر اندازه گیری شد.

طبقه بندی رود-شهاب نوعی روش ارزیابی مجاورت دندان مولر

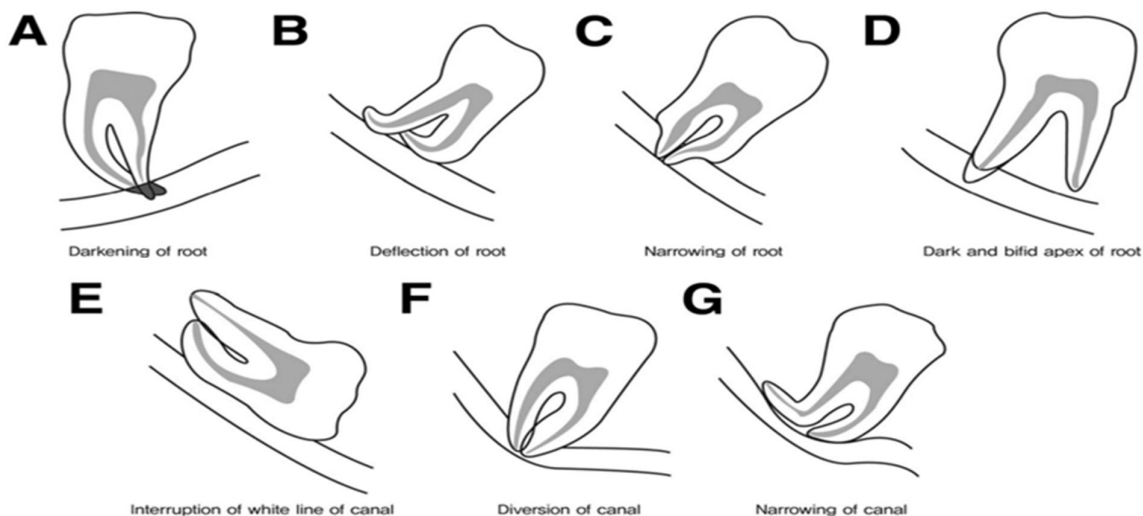
سوم مندیبل با کانال عصبی IAN در رادیوگرافی پانورامیک می‌باشد که بر اساس نشانه‌های رادیوگرافیک هفت گانه (A: تیرگی ریشه، B: انحراف ریشه، C: باریک شدن ریشه، D: تیره و دوشاخه شدن اپکس ریشه، E: عدم پیوستگی در دیواره کانال، F: انحراف کانال و G: باریک شدن کانال) افراد را طبقه بندی می‌کند (شکل ۱). در صورتی که در رادیوگرافی هیچ یک از این هفت نشانه مشاهده نشود، آن مورد در گروه بدون نشانه قرار خواهد گرفت (۱۹). بر اساس مطالعات قبلی وجود سه نشانه از هفت نشانه رادیوگرافی کلاسیک نشان‌دهنده خطر بالاتر آسیب به IAN می‌باشد که دلالت بر مجاورت نزدیک IAN به دندان مولر سوم پایین دارد (۳).

طبقه بندی تاناکا مجاورت دندان مولر سوم مندیبل با کانال عصبی IAN در رادیوگرافی پانورامیک را به پنج گروه دسته بندی می‌کند (شکل ۲). در گروه ۱ یا a کانال بیش از نیمی از ریشه دندان (عبور کانال از ناحیه میانی ریشه) و در گروه ۲ یا b کانال کمتر از نیمی از ریشه دندان را پوشانده است (عبور کانال از ناحیه یک سوم اپیکالی ریشه). در گروه ۳ یا c ریشه تا حد بالایی کانال عصبی IAN می‌رسد. در گروه ۴ یا d فاصله بین ریشه و بالای کانال کمتر از ۲ میلی متر و گروه ۵ یا e فاصله بین ریشه و لبه بالایی کانال بیش از ۲ میلی متر است (۲۰).

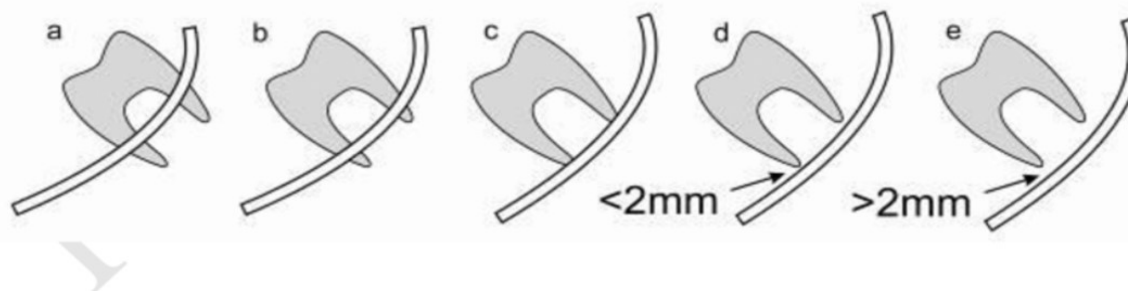
در تصاویر CBCT تماس دندان مولر سوم مندیبل با کانال عصبی به ۳ دسته تماس شدید، تماس و بدون تماس تقسیم بندی شد. موارد تماس شدید شامل از بین رفتن حدود کورتیکال اطراف کانال بیش از ۱ میلی متر یا ورود اپکس دندان مولر سوم پایین به درون کانال بودند. موارد تماس شامل از بین رفتن حدود کورتیکال اطراف کانال کمتر از ۱ میلی متر و موارد بدون تماس شامل عدم از بین رفتن حدود کورتیکال اطراف کانال بودند.

## داده‌های تعیین حجم نمونه

One-Sample Sensitivity and Specificity Power Analysis											
Numeric Results for testing H0: Se = Se0 vs. H1: Se ≠ Se0 and H0: Sp = Sp0 vs. H1: Sp ≠ Sp0											
Test Statistic: Binomial Test											
Power		Sample Size N1 and N	Sensitivity		Specificity		Alpha		Prevalence		
Sens.	Spec.		H0 Se0	H1 Se1	H0 Sp0	H1 Sp1	Target	Sens. Actual	Spec. Actual	P	
0.8047	0.0735	45 65	0.9800	0.8800	0.4800	0.3800	0.0500	0.0124	0.0229	0.6900	
<b>References</b>											
Obuchowski, N.A., Zhou, X.H. 2002. 'Prospective studies of diagnostic test accuracy when disease prevalence is low,' Biostatistics, Volume 3, No. 4, pages 477-492.											



شکل ۱- نشانه‌های طبقه‌بندی رود- شهاب



شکل ۲- گروه‌های طبقه‌بندی تاناکا

نرم‌افزار 3D Ondemand و در اتاقی با نور ملایم و بدون پنجره بر روی مانیتوری با سایز ۲۴ اینچ و رزولوشن ۱۰۸۰×۱۹۲۰ توسط متخصص رادیولوژی دهان و فک و صورت انجام شد. مواردی که هر یک از نشانه‌های رود- شهاب را داشتند با تصاویر CBCT خود مقایسه شدند و حساسیت این نشانه‌ها نسبت به تصاویر CBCT که استاندارد طلایی می‌باشد، سنجیده شد. سپس اطلاعات تصاویر پانورامیک و CBCT بیماران مطابق طبقه بندی رود- شهاب و تاناکا در چک لیست وارد شد و در آخر داده‌های به دست آمده جهت آنالیز آماری و انجام آزمون کای اسکوئر، دقیق فیشر (exact Fischer test) و منحنی ROC (تعیین کننده حساسیت و ویژگی) وارد نرم افزار SPSS نسخه ۲۶ شدند. سطح معنی داری  $P < 0.05$  در نظر گرفته شد.

تمامی تصاویر پانورامیک توسط دستگاه پانورکس دیجیتال Cranex D (Soredex, Helsinki, Finland) با ولتاژ آند برابر با ۸۵-۵۷ kV، جریان آند برابر با ۱۰ mA و سایز فوکال اسپات برابر با ۰/۵ میلی متر، تهیه شدند. همچنین، تمامی تصاویر CBCT توسط دستگاه Giano (Newtom, Verona, Italy) با ولتاژ آند ۹۰ kVp، زمان اکسپوژر ۹ s و جریان ۷ mA تهیه گردیدند. با توجه به عدم امکان چرخش پلن آگزیال در نرم افزار NNT در دستگاه‌های Giano، فایل تصاویر CBCT به صورت DICOM از این نرم افزار به نرم افزار Ondemand 3D وارد شد.

در آخر مشاهده و اندازه‌گیری‌های رادیوگرافی‌های پانورامیک موجود با استفاده از نرم‌افزار Scanora و رادیوگرافی‌های CBCT با استفاده از

## یافته‌ها

شدید CBCT در گروه ۲ (۲۷ مورد)، بیشترین فراوانی تماس در گروه ۲ و ۳ (۵ مورد) و بیشترین فراوانی موارد بدون تماس در گروه ۲ و ۳ (۵ مورد) دیده شد. همچنین آزمون کای اسکوتر نشان داد بین نوع طبقه بندی تاناکا و مجاورت با عصب ارتباط معنی داری وجود دارد ( $P=0/01$ ) (جدول ۲).

از بین نشانه‌های رود-شهاب، در تماس شدید CBCT نشانه A (به تنهایی یا همراه سایر نشانه‌ها) بیشترین فراوانی (۱۸ مورد) را داشت. همچنین در موارد تماس بیشترین فراوانی در نشانه A (۶ مورد) دیده شد. در موارد بدون تماس، هیچ نشانه دارای بیشترین فراوانی (۴ مورد) بود. طبق آزمون کای اسکوتر بین طبقه بندی رود-شهاب به صورت کلی با نزدیکی ریشه دندان مولر سوم به کانال IAN، ارتباط معنی داری وجود ندارد ( $P=0/286$ ) (جدول ۲).

از بین ۶۵ نمونه ۲۳/۱٪ (۱۵ نفر) را مردان و ۷۶/۹٪ (۵۰ نفر) را زنان تشکیل دادند و میانگین سنی افراد مورد مطالعه  $29/06 \pm 8/77$  بود. در طبقه بندی تصاویر پانورامیک بر اساس روش تاناکا بیشترین فراوانی در گروه ۲ (۵۶/۹٪) و بر اساس طبقه بندی رود-شهاب در نشانه A (با ۲۶ مورد) یافت شد (جدول ۱). در طبقه بندی تصاویر CBCT بیماران، از بین ۶۵ نمونه مورد بررسی بیشترین تعداد در تماس شدید (۳۸ مورد) و کمترین تعداد در تماس (۱۳ مورد) مشاهده شد.

- بررسی نوع تماس در طبقه بندی تاناکا و رود-شهاب نسبت به

CBCT

از بین گروه‌های طبقه بندی تاناکا، بیشترین فراوانی تماس

جدول ۱- فراوانی گروه‌های روش تاناکا و نشانه‌های روش رود-شهاب در طبقه بندی تصاویر پانورامیک افراد مورد بررسی

گروه‌های تاناکا	فراوانی	درصد فراوانی	نشانه‌های رود-شهاب	فراوانی	درصد فراوانی
۱	۵	۷/۷	A	۲۶	۴۰/۰
۲	۳۷	۵۶/۹	B	۴	۶/۲
۳	۱۷	۲۶/۲	C	۰	۰
۴	۴	۶/۲	D	۳	۴/۶
۵	۲	۳/۱	E	۲	۳/۱
			F	۶	۹/۲
			G	۳	۴/۶
			B,A	۱	۱/۵
			D,A	۴	۶/۲
			E,A	۱	۱/۵
			E,G	۱	۱/۵
			F,A	۳	۴/۶
			F, E	۱	۱/۵
			G,A	۳	۴/۶
			G,C	۱	۱/۵
			G,F,D	۱	۱/۵
			بدون نشانه	۵	۷/۷

جدول ۲- مقایسه فراوانی انواع نشانه‌های طبقه بندی تاناکا و رود-شهاب و نوع تماس آن‌ها نسبت به CBCT

P-value	کل	تماس شدید	تماس	بدون تماس	فراوانی	گروه‌ها
/۰۰۸	۵ (٪۱۰۰)	۴ (٪۸۰)	۱ (٪۲۰)	۰ (٪۰)	تعداد (درصد)	۱/۰۰
	۳۷ (٪۱۰۰)	۲۷ (٪۷۰)	۵ (٪۱۳/۵)	۵ (٪۱۳/۵)	تعداد (درصد)	۲/۰۰
	۱۷ (٪۱۰۰)	۷ (٪۴۱/۲)	۵ (٪۲۹/۴)	۵ (٪۲۹/۴)	تعداد (درصد)	۳/۰۰
	۴ (٪۱۰۰)	۰ (٪۰)	۲ (٪۵۰)	۲ (٪۵۰)	تعداد (درصد)	۴/۰۰
	۲ (٪۱۰۰)	۰ (٪۰)	۰ (٪۰)	۲ (٪۱۰۰)	تعداد (درصد)	۵/۰۰
	۶۵ (٪۱۰۰)	۳۸ (٪۵۸/۵)	۱۳ (٪۲۰)	۱۴ (٪۲۱/۵)	تعداد (درصد)	کل
	۲۶ (٪۱۰۰)	۱۸ (٪۶۹/۲)	۶ (٪۲۳/۱)	۲ (٪۷/۷)	تعداد (درصد)	A
	۴ (٪۱۰۰)	۰ (٪۰)	۱ (٪۲۵)	۳ (٪۷۵)	تعداد (درصد)	B
	۰ (٪۰)	۰ (٪۰)	۰ (٪۰)	۰ (٪۰)	تعداد (درصد)	C
	۳ (٪۱۰۰)	۲ (٪۶۶/۷)	۰ (٪۰)	۱ (٪۳/۳۳)	تعداد (درصد)	D
/۱۲۸	۲ (٪۱۰۰)	۲ (٪۱۰۰)	۰ (٪۰)	۰ (٪۰)	تعداد (درصد)	E
	۶ (٪۱۰۰)	۵ (٪۸۳/۳)	۱ (٪۱۶/۷)	۰ (٪۰)	تعداد (درصد)	F
	۳ (٪۱۰۰)	۰ (٪۰)	۲ (٪۶۶/۷)	۱ (٪۳/۳۳)	تعداد (درصد)	G
	۱ (٪۱۰۰)	۱ (٪۱۰۰)	۰ (٪۰)	۰ (٪۰)	تعداد (درصد)	A, B
	۸ (٪۱۰۰)	۴ (٪۵۰)	۲ (٪۲۵)	۲ (٪۲۵)	تعداد (درصد)	A, D
	۱ (٪۱۰۰)	۱ (٪۱۰۰)	۰ (٪۰)	۰ (٪۰)	تعداد (درصد)	A, E
	۱ (٪۱۰۰)	۱ (٪۱۰۰)	۰ (٪۰)	۰ (٪۰)	تعداد (درصد)	E, G
	۳ (٪۱۰۰)	۲ (٪۶۶/۷)	۱ (٪۱۰۰)	۰ (٪۰)	تعداد (درصد)	A, F
	۱ (٪۱۰۰)	۱ (٪۱۰۰)	۰ (٪۰)	۰ (٪۰)	تعداد (درصد)	E, F
	۳ (٪۱۰۰)	۲ (٪۶۶/۷)	۰ (٪۰)	۱ (٪۳/۳۳)	تعداد (درصد)	A, G
/۰۰۵	۱ (٪۱۰۰)	۰ (٪۰)	۰ (٪۰)	۱ (٪۱۰۰)	تعداد (درصد)	C, G
	۱ (٪۱۰۰)	۱ (٪۱۰۰)	۰ (٪۰)	۰ (٪۰)	تعداد (درصد)	D, F, G
	۵ (٪۱۰۰)	۰ (٪۰)	۱ (٪۲۰)	۴ (٪۸۰)	تعداد (درصد)	بدون نشانه
	۶۵ (٪۱۰۰)	۳۸ (٪۵۸/۵)	۱۳ (٪۲۰)	۱۴ (٪۲۱/۵)	تعداد (درصد)	کل

طبقه‌بندی تاناکا

نشانه‌های رود-شهاب (هر مورد به تنهایی)

اما در طبقه بندی رود-شهاب از بین ۶۵ نمونه، ۴۴ مورد (٪۶۷/۶۹) - تحلیل نشانه‌های طبقه بندی رود-شهاب بر حسب نوع نشانه نسبت به CBCT یک نشانه از ۷ نشانه، ۱۵ مورد (٪۲۳/۰۷) ۲ نشانه و یک مورد (٪۱/۵۳) ۳ نشانه داشتند و ۵ مورد هیچ نشانه‌ای نداشتند. طبق آزمون کای اسکور بین افزایش تعداد نشانه‌های طبقه‌بندی رود-شهاب با میزان مجاورت با کانال IAN ارتباط معنی داری وجود داشت (P<۰/۰۵).

- تحلیل نشانه‌های طبقه بندی رود-شهاب بر حسب نوع نشانه نسبت به CBCT در طبقه بندی تصاویر رادیوگرافی به روش رود-شهاب، نشانه A (به تنهایی و همراه با سایر نشانه‌ها) بیشترین فراوانی و نشانه C کمترین فراوانی را داشتند. بین نشانه‌های A و بدون نشانه (حالتی که در آن هیچ کدام از حالات ۷ گانه وجود ندارد) با مجاورت با کانال IAN ارتباط

جدول ۳- تحلیل هر یک نشانه‌های رود-شهاب و تعیین ارتباط آن‌ها با نوع تماس آنها نسبت به CBCT

نشانه رادیوگرافی (تنها و همراه با سایر نشانه‌ها)	فراوانی	بدون تماس	تماس	تماس شدید	کل	P-value
نشانه A	تعداد (درصد)	۴ (۱۰/۵٪)	۸ (۲۱/۱٪)	۲۶ (۶۸/۴٪)	۳۸ (۱۰۰٪)	۰/۰۳۷
نشانه B	تعداد (درصد)	۳ (۶۰٪)	۱ (۲۰٪)	۱ (۲۰٪)	۵ (۱۰۰٪)	۰/۰۵۸
نشانه C	تعداد (درصد)	۱ (۱۰۰٪)	۰ (۰٪)	۰ (۰٪)	۱ (۱۰۰٪)	۰/۴۱۵
نشانه D	تعداد (درصد)	۲ (۲۵٪)	۱ (۱۲/۵٪)	۵ (۶۲/۵٪)	۸ (۱۰۰٪)	۱/۰۰۰
نشانه E	تعداد (درصد)	۰ (۰٪)	۰ (۰٪)	۵ (۱۰۰٪)	۵ (۱۰۰٪)	۰/۲۰۷
نشانه F	تعداد (درصد)	۰ (۰٪)	۲ (۱۸/۲٪)	۹ (۸۱/۸٪)	۱۱ (۱۰۰٪)	۰/۱۳۰
نشانه G	تعداد (درصد)	۳ (۳۳/۳٪)	۲ (۲۲/۲٪)	۴ (۴۴/۴٪)	۹ (۱۰۰٪)	۰/۵۴۶
بدون نشانه	تعداد (درصد)	۴ (۸۰٪)	۱ (۲۰٪)	۰ (۰٪)	۵ (۱۰۰٪)	۰/۰۰۳

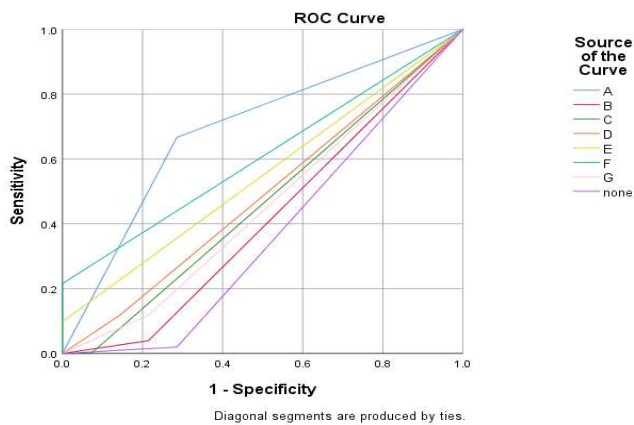
جدول ۴- مساحت و مختصات منحنی ROC طبقه بندی تاناکا در افتراق موارد هر نوع (متوسط و شدید) تماس از بدون تماس، موارد تماس شدید از تماس و موارد تماس از بدون تماس نسبت به CBCT

فاصله اطمینان ۹۵٪		نمودار مشخصه عملکرد تاناکا در افتراق موارد هر گونه تماس از بدون تماس		
کران پایین	کران بالا	مقدار احتمال مجانبی یا P-value	انحراف استاندارد خطا	سطح زیر نمودار
۰/۱۱۳	۰/۴۲۵	۰/۰۰۸	۰/۰۷۹	۰/۲۶۹
فاصله اطمینان مجانبی ۹۵٪		نمودار مشخصه عملکرد تاناکا در افتراق موارد تماس شدید از تماس		
کران پایین	کران بالا	مقدار احتمال مجانبی یا P-value	انحراف استاندارد خطا	سطح زیر نمودار
۰/۱۴۰	۰/۳۹۸	۰/۰۰۲	۰/۰۶۶	۰/۲۶۹
فاصله اطمینان مجانبی ۹۵٪		نمودار مشخصه عملکرد تاناکا در افتراق موارد تماس از بدون تماس		
کران پایین	کران بالا	مقدار احتمال مجانبی یا P-value	انحراف استاندارد خطا	سطح زیر نمودار
۰/۱۸۱	۰/۶۱۰	۰/۳۵۷	۰/۱۱۰	۰/۳۹۶

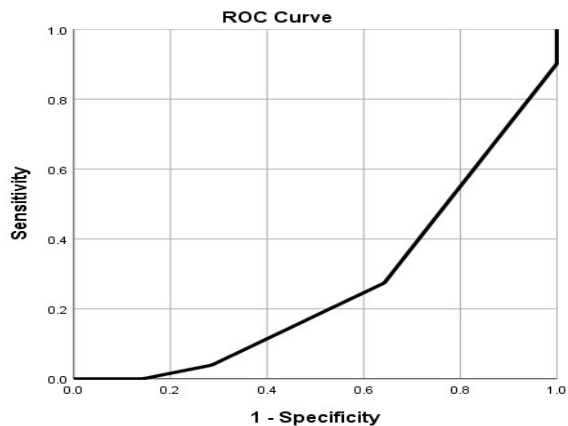
معنی داری یافت شد ( $P=۰/۰۳۴$ ). بین سایر نشانه‌ها با مجاورت با  
 کانال عصبی ارتباط معنی داری یافت نشد ( $P>۰/۰۵$ ) (جدول ۳).  
 از تماس (سطح زیر منحنی: ۰/۲۶۹) و با افتراق موارد تماس از بدون  
 تماس (سطح زیر منحنی: ۰/۳۹۶) یافت شد (نمودار ۱) (جدول ۴).

- تعیین دقت تشخیصی روش طبقه بندی رود-شهاب  
 جهت افتراق موارد هر گونه تماس از بدون تماس، موارد تماس شدید  
 از تماس و موارد تماس از بدون تماس از نمودار دقت تشخیصی ROC  
 استفاده شد (نمودار ۲). در افتراق موارد هر گونه تماس از بدون تماس،  
 از لحاظ آماری قدرت تشخیصی نشانه A، F و هیچ نشانه نسبتاً خوب  
 (سطح زیر منحنی به ترتیب ۰/۶۹۰، ۰/۶۰۸ و ۰/۳۶۷) و نشانه E نسبتاً  
 ضعیف یافت شد (سطح زیر منحنی ۰/۵۴۹) (جدول ۵).

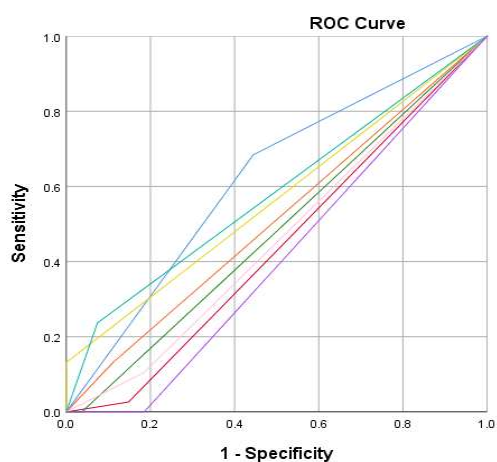
- تعیین دقت تشخیصی روش طبقه بندی تاناکا  
 جهت افتراق موارد هر گونه تماس (چه تماس شدید و چه تماس) از  
 بدون تماس، موارد تماس شدید از تماس و موارد تماس از بدون تماس  
 از نمودار دقت تشخیصی ROC استفاده شد. گروه‌های ابتدایی و انتهایی  
 طبقه بندی تاناکا توانایی بهتری در افتراق موارد فوق از یکدیگر دارند.  
 ارتباط نسبتاً خوبی بین طبقه بندی تاناکا با افتراق موارد بدون تماس  
 از هر گونه تماس (سطح زیر منحنی: ۰/۲۶۹)، با افتراق موارد تماس شدید



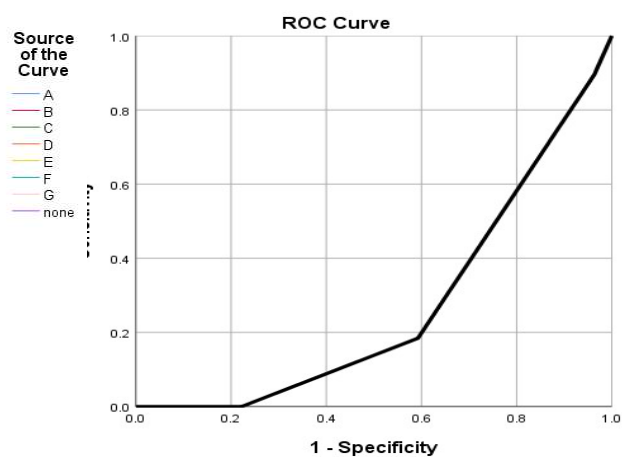
A



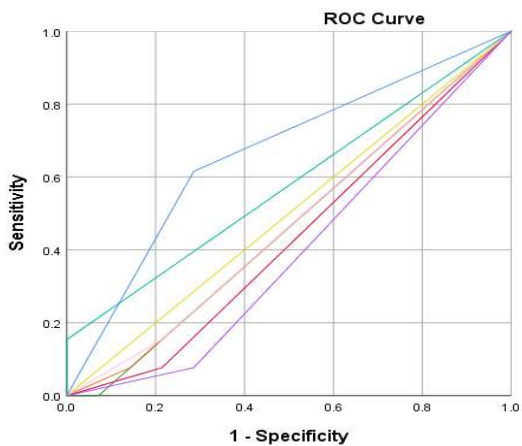
A



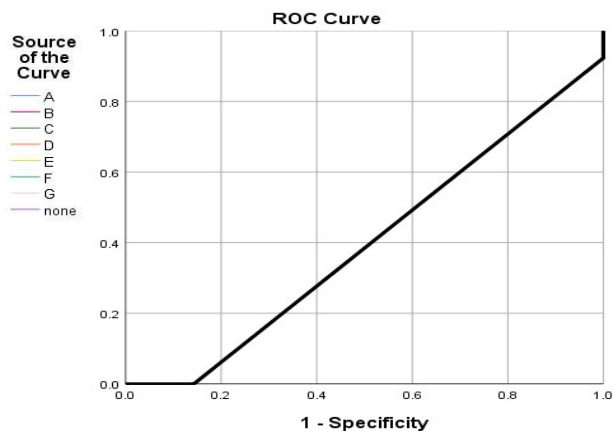
B



B



C



C

**نمودار ۲- منحنی مشخصه عملکرد طبقه بندی رود- شهاب**

A: منحنی مشخصه عملکرد طبقه بندی رود- شهاب در افتراق موارد هر گونه تماس از بدون تماس  
 B: منحنی مشخصه عملکرد طبقه بندی رود- شهاب در افتراق موارد تماس شدید از تماس  
 C: منحنی مشخصه عملکرد طبقه بندی رود-شهاب در افتراق موارد تماس از بدون تماس

**نمودار ۱- منحنی مشخصه عملکرد طبقه بندی تاناکا**

A: منحنی مشخصه عملکرد طبقه بندی تاناکا در افتراق موارد هر گونه تماس از بدون تماس  
 B: منحنی مشخصه عملکرد طبقه بندی تاناکا در افتراق موارد تماس شدید از تماس  
 C: منحنی مشخصه عملکرد طبقه بندی تاناکا در افتراق موارد تماس از بدون تماس

جدول ۵- مساحت و مختصات منحنی‌های ROC طبقه بندی رود- شهاب در افتراق موارد هر نوع تماس از بدون تماس، موارد تماس شدید از تماس و موارد تماس از بدون تماس نسبت به CBCT

نمودار مشخصه عملکرد رود- شهاب در افتراق موارد هر گونه تماس از بدون تماس							
فاصله اطمینان مجانبی ۹۵٪	کران بالا	کران پایین	P-value	مقدار احتمال مجانبی یا P-value	انحراف استاندارد خطا	سطح زیر نمودار	نشانه‌های رود- شهاب
	۰/۸۴۸	۰/۵۳۳	۰/۰۳۰	۰/۰۸۰	۰/۶۹۰		A
	۰/۵۹۴	۰/۲۳۱	۰/۳۱۹	۰/۰۹۳	۰/۴۱۲		B
	۰/۶۴۲	۰/۲۸۶	۰/۶۸۴	۰/۰۹۱	۰/۴۶۴		C
	۰/۶۶۱	۰/۳۱۴	۰/۸۸۶	۰/۰۸۹	۰/۴۸۷		D
	۰/۷۱۱	۰/۳۸۷	۰/۵۷۶	۰/۰۸۳	۰/۵۴۹		E
	۰/۷۵۸	۰/۴۵۸	۰/۲۱۹	۰/۰۷۷	۰/۶۰۸		F
	۰/۶۲۹	۰/۲۷۴	۰/۵۸۲	۰/۰۹۰	۰/۴۵۲		G
	۰/۵۵۰	۰/۱۸۴	۰/۱۳۰	۰/۰۹۴	۰/۳۶۷		NONE
نمودار مشخصه عملکرد رود- شهاب در افتراق موارد تماس شدید از تماس							
فاصله اطمینان مجانبی ۹۵٪	کران بالا	کران پایین	P-value	مقدار احتمال مجانبی یا P-value	انحراف استاندارد خطا	سطح زیر نمودار	نشانه‌های رود- شهاب
	۰/۷۶۰	۰/۴۸۰	۰/۱۰۲	۰/۰۷۱	۰/۶۲۰		A
	۰/۵۸۴	۰/۲۹۴	۰/۴۰۵	۰/۰۷۴	۰/۴۳۹		B
	۰/۶۲۶	۰/۳۳۷	۰/۸۰۰	۰/۰۷۴	۰/۴۸۱		C
	۰/۶۵۳	۰/۳۶۷	۰/۸۸۹	۰/۰۷۳	۰/۵۱۰		D
	۰/۷۰۵	۰/۴۲۶	۰/۳۶۹	۰/۰۷۱	۰/۵۶۶		E
	۰/۷۲۰	۰/۴۴۳	۰/۲۶۶	۰/۰۷۱	۰/۵۸۱		F
	۰/۶۰۴	۰/۳۱۶	۰/۵۸۵	۰/۰۷۴	۰/۴۶۰		G
	۰/۵۵۲	۰/۲۶۳	۰/۲۰۶	۰/۰۷۴	۰/۴۰۷		NONE
نمودار مشخصه عملکرد رود- شهاب در افتراق موارد تماس از بدون تماس							
فاصله اطمینان مجانبی ۹۵٪	کران بالا	کران پایین	P-value	مقدار احتمال مجانبی یا P-value	انحراف استاندارد خطا	سطح زیر نمودار	نشانه‌های رود- شهاب
	۰/۸۷۵	۰/۴۵۵	۰/۱۴۵	۰/۱۰۷	۰/۶۶۵		A
	۰/۶۵۰	۰/۲۱۲	۰/۵۴۴	۰/۱۱۲	۰/۴۳۱		B
	۰/۶۸۵	۰/۲۴۳	۰/۷۵۲	۰/۱۱۳	۰/۴۶۴		C
	۰/۶۸۸	۰/۲۴۶	۰/۷۷۱	۰/۱۱۳	۰/۴۶۷		D
	۰/۷۲۲	۰/۲۷۸	۱/۰۰۰	۰/۱۱۳	۰/۵۰۰		E
	۰/۷۹۷	۰/۳۵۷	۰/۴۹۷	۰/۱۱۲	۰/۵۷۷		F
	۰/۶۹۱	۰/۲۴۹	۰/۷۹۰	۰/۱۱۳	۰/۴۷۰		G
	۰/۶۱۲	۰/۱۸۰	۰/۳۵۷	۰/۱۱۰	۰/۳۹۶		NONE

طبق مطالعه حاضر با افزایش تعداد نشانه‌های رادیوگرافی طبقه بندی رود- شهاب، احتمال مجاورت دندان با عصب بیشتر است. مطالعه Al Ali و همکاران (۲۲) از این جهت با مطالعه حاضر همسو می‌باشد. اما مطالعه Ishak و همکاران (۲۳) نشان داد وجود یا عدم وجود نشانه‌های رادیوگرافیک در پانورامیک، رابطه ریشه مولر سوم مندیبل با کانال مندیبولار را پیش‌گویی نمی‌کند و از این جهت یافته‌های مطالعه مذکور با مطالعه حاضر ناهمسو می‌باشد و علت این امر می‌تواند تفاوت نوع طبقه بندی‌های مورد بررسی و حجم نمونه دو مطالعه باشد. در مطالعه آنان ۵۸ مورد بررسی شد در حالی که در مطالعه ما حجم نمونه ۶۵ مورد بود. به علاوه در مطالعه آنان تعدادی از نشانه‌های رادیوگرافیک شایع و مرتبط مانند تیرگی ریشه، روی هم افتادگی کانال و ریشه دندان مولر سوم، باریک شدن ریشه دندان و انحراف کانال عصبی بدون دسته بندی بررسی شد در حالی که در مطالعه ما تمامی ۷ نشانه طبقه بندی رود- شهاب در کنار طبقه بندی تاناکا مورد ارزیابی قرار گرفت. در واقع نشانه‌های مرتبط با تغییرات دندان مولر سوم و کانال IAN در قالب طبقه بندی رود- شهاب و روی هم افتادگی دندان و کانال IAN در قالب طبقه بندی تاناکا بررسی شدند.

طبق نتایج مطالعه Szalma و همکاران (۲۴) در سال ۲۰۲۰ زمانی که بیش از یک نشانه رود- شهاب در رادیوگرافی پانورامیک دیده شود، احتمال درگیری دندان با عصب تحتانی بالاست که از این جهت با یافته‌های مطالعه حاضر همسو است. در مطالعه آن‌ها ۴ نشانه (تیرگی ریشه، عدم پیوستگی دیواره کانال، باریکی و انحراف کانال) رادیوگرافی بررسی شد. طبق نتایج مطالعه آنان احتمال مجاورت ریشه مولر سوم با کانال عصبی تنها در مواردی که تیرگی ریشه و باریک شدن کانال دیده می‌شود، بالاتر است. معنی داری نشانه تیرگی ریشه هم سو با مطالعه حاضر می‌باشد. باریک شدن کانال نیز از جهت ارزش تشخیصی داشتن همسو با مطالعه حاضر می‌باشد اما از لحاظ معنی داری آماری ناهمسو با مطالعه کنونی می‌باشد. از دلایل این تفاوت در نتایج دو مطالعه می‌توان به بررسی کیفیت تماس، تعداد حالات مورد بررسی بیشتر و حجم نمونه بالاتر در مطالعه حاضر اشاره کرد.

در مطالعه Issrani و همکاران (۲۵) در سال ۲۰۲۱ نشانه‌های انحراف کانال، باریک شدن کانال، تیره شدن ریشه‌ها و عدم پیوستگی دیواره کانال با عدم وجود کورتیکاسیون ارتباط دارد که در مورد نشانه

در افتراق موارد تماس شدید از تماس، از لحاظ آماری قدرت تشخیصی نشانه A از دیگر نشانه‌ها بهتر (سطح زیر منحنی ۰/۶۲۰) و نشانه D بسیار اندک و از سایر نشانه‌ها کمتر به دست آمد (سطح زیر منحنی ۰/۴۸۷) (جدول ۵).  
در افتراق موارد تماس از بدون تماس، از نظر آماری قدرت تشخیصی نشانه A از سایر نشانه‌ها بالاتر یافت شد (سطح زیر نمودار ۰/۶۶۵) و نشانه E فاقد هر گونه قدرت تشخیصی بود (سطح زیر نمودار ۰/۵۰۰). (جدول ۵). بنابراین در هر سه مورد افتراق، نشانه A دارای قدرت تشخیصی بهتری می‌باشد.

## بحث و نتیجه گیری

مطالعه مقطعی حاضر روی ۶۵ بیمار کاندید جراحی دندان مولر سوم نیمه نهفته یا نهفته در شهر قم ایران انجام شد. در مواردی که جراح فک و صورت احتمال نزدیکی ریشه دندان به کانال عصبی و آسیب عصبی متعاقب جراحی را داد، جهت تشخیص دقیق‌تر موقعیت دندان علاوه بر رادیوگرافی پانورامیک اولیه، رادیوگرافی CBCT نیز تجویز شد. مقایسه اطلاعات رادیوگرافی‌های پانورامیک و CBCT نشان داد بین طبقه بندی تاناکا با نزدیکی دندان نسبت به عصب آلوئولار تحتانی ارتباط معنی داری وجود داشت و بین طبقه بندی کلی رود- شهاب با مجاورت دندان مولر سوم با کانال عصبی ارتباط معنی داری وجود نداشت و نمی‌توان همه نشانه‌های این طبقه بندی را به تنهایی در تعیین میزان نزدیکی ریشه دندان با کانال عصبی مورد استفاده قرار داد. با این حال بین دو مورد A و بدون نشانه از طبقه بندی رود- شهاب با مجاورت دندان مولر سوم با کانال عصبی ارتباط معنادار یافت شد. نشانه F با اینکه از لحاظ آماری ارتباط معنی داری با نزدیکی دندان با کانال عصبی نداشت اما دقت تشخیصی نسبتاً خوبی جهت افتراق موارد هر گونه تماس از بدون تماس داشت. سایر نشانه‌ها به دلیل نشان دادن آناتومی‌های پیچیده ریشه دندان مولر سوم و اشکال کانال عصبی، علیرغم ارتباط معنی دار از لحاظ آماری می‌توانند از نظر کلینیکی مهم باشد.

در مطالعه Dubovina و همکاران (۲۱) در سال ۲۰۱۹ گروه ۱ از طبقه بندی تاناکا ارتباط معنی داری با بروز بی‌حسی عصب آلوئولار تحتانی پس جراحی مولر سوم نشان داد که این یافته از جهت نزدیکی دندان به کانال عصبی هم سو با مطالعه حاضر می‌باشد.

رود- شهاب) و چرخش مولر سوم مندیبل در رادیوگرافی پانورامیک با مجاورت دندان با کانال عصبی ارتباط معنی دار دارد و انحراف رو به پایین کانال ارتباط معنی داری ندارد. یافته مطالعه آنان در مورد نشانه تیرگی ریشه و انحراف کانال همسو و در مورد عدم پیوستگی کانال ناهمسو با مطالعه حاضر می‌باشد. از علل تفاوت در یافته‌های دو مطالعه می‌توان به این مورد اشاره کرد که در مطالعه آنان فقط موارد رد شدن عصب از روی ریشه‌های دندان مولر سوم بررسی شد در حالی که در مطالعه حاضر دندان‌های نیمه نهفته و نهفته مختلفی بررسی شدند.

Tassoker (۲۹) در مطالعه خود به این نتیجه رسیدند که جهت تشخیص مجاورت دندان مولر سوم با کانال عصبی، انحراف کانال از سایر نشانه‌های رادیوگرافی پانورامیک مهمتر می‌باشد. نتایج مطالعه آنان از جهت ارزش تشخیصی نشانه انحراف کانال (نشانه F) همسو و از جهت فاقد ارزش بودن نشانه تیرگی ریشه (نشانه A) ناهمسو با مطالعه حاضر می‌باشد.

همان طور که اشاره شد در اکثر مطالعات نشانه‌های تیرگی ریشه و انحراف کانال ارتباط معنی داری با نزدیکی دندان مولر سوم به کانال عصبی داشتند و سایر نشانه‌ها دارای ارزش تشخیصی پایین‌تری بودند. از نقاط قوت مطالعه حاضر می‌توان به بررسی تمام نشانه‌های طبقه بندی رود- شهاب، بررسی وجود هم زمان آن‌ها و دسته بندی نوع تماس در تصاویر CBCT اشاره کرد و از محدودیت‌های مطالعه حاضر می‌توان به حجم نمونه محدود و عدم بررسی نشانه‌های ناشایع خارج از طبقه بندی رود- شهاب اشاره نمود.

بر اساس یافته‌های مطالعه حاضر از هر دو روش طبقه بندی تاناکا و رود- شهاب می‌توان در ارزیابی‌های پیش از جراحی دندان مولر سوم استفاده نمود. در گروه ۱ و ۲ طبقه بندی تاناکا احتمال مجاورت با کانال عصبی از سایر گروه‌ها بیشتر می‌باشد. نشانه A (تیرگی ریشه) رود- شهاب جهت تخمین درگیری دندان نهفته با کانال عصبی از سایر نشانه‌ها کاربردی تر می‌باشد و پس از آن نشانه F دقت تشخیصی بالاتری نسبت به سایر نشانه‌ها دارد. وجود این دو نشانه در تصاویر پانورامیک خطر مجاورت دندان با کانال عصبی را افزایش داده و می‌تواند اندیکاسیون تجویز تصاویر CBCT جهت تعیین دقیق تر ارتباط دندان با کانال عصبی باشد. در صورت عدم وجود هیچ یک از نشانه‌ها، خطر مجاورت کاهش می‌یابد.

تیره شدن ریشه‌ها هم‌سو با مطالعه حاضر بود. از علل تفاوت در نتایج می‌توان به بررسی انواع بیشتری از نشانه‌های طبقه بندی رود- شهاب و تفکیک نوع تماس با عصب در CBCT در مطالعه حاضر اشاره کرد.

Patel و همکاران (۱۸) در سال ۲۰۲۰، در مطالعه خود در بررسی ارتباط ریشه دندان مولر سوم مندیبل با کانال آلوئولار تحتانی، CBCT را استاندارد طلایی تعیین نزدیکی دندان به کانال عصبی IAN در نظر گرفتند. طبق مطالعه آنان حالت بدون نشانه با وجود استخوان کورتیکال بین ریشه دندان مولر سوم و کانال عصبی در CBCT و ارتباط معنی دار (عدم نزدیکی ریشه دندان مولر سوم به IAN) همراه بود که همسو با یافته‌های مطالعه حاضر می‌باشد. همچنین در مطالعه آنان ارتباط معنی داری بین سایر نشانه‌های رود- شهاب با درگیری عصب و پرفوره شدن تابل لینگوآلی کانال عصبی دیده شد که از بین کل نشانه‌ها، نشانه‌های تیرگی ریشه (A) و بدون نشانه همسو با مطالعه حاضر می‌باشد.

Winstanley و همکاران (۲۶) در مطالعه خود یافتند از بین نشانه‌های طبقه بندی رود- شهاب، تیره شدن ریشه و عدم پیوستگی دیواره کانال در گرافی پانورامیک با مجاورت با عصب در CBCT ارتباط دارد که در مورد نشانه تیرگی ریشه، نتایج مطالعه آن‌ها همسو با مطالعه حاضر بود. از دلایل این تفاوت می‌توان به حجم نمونه متفاوت و نوع دندان‌های مورد بررسی اشاره کرد، به طوری که در مطالعه آنان فقط دندان‌های مولر سوم نهفته بررسی شدند در حالی که در مطالعه حاضر دندان‌های نیمه نهفته نیز بررسی شدند.

Saha و همکاران (۲۷) در سال ۲۰۱۹ روی ۳۰ تصویر پانورامیک انجام شد و نتایج مطالعه آن‌ها نشان داد که با این که علائم رادیوگرافیک در تصاویر پانورامیک قابلیت اطمینان کمی برای تعیین درگیری ریشه دندان عقل با عصب آلوئولار تحتانی دارد، نشانه‌های رادیوگرافی تیرگی ریشه به تنهایی و عدم پیوستگی دیواره کانال و تیره شدن ریشه‌ها به طور هم زمان ارتباط معنی داری با مجاورت با عصب دارند که هم سو با مطالعه حاضر می‌باشد. همچنین طبق مطالعه آنان نشانه‌های انحراف ریشه، اپکس دو شاخه و عدم پیوستگی دیواره کانال به تنهایی از نظر آماری معنی دار نبودند که همسو با مطالعه ما می‌باشد. Janovics و همکاران (۲۸) در مطالعه خود به این نتیجه رسیدند که نشانه‌های تیرگی ریشه، عدم پیوستگی کانال (معادل نشانه G

## تشکر و قدردانی

از معاونت پژوهشی دانشگاه علوم پزشکی قم بابت تأیید و تصویب

پایان نامه دانشجویی به شماره ۱۴۰۱،۱۰۰ تقدیر و تشکر به عمل می آید.

## References:

- 1- Dudde F, Barbarewicz F, Henkel KO. Risk factor analysis for perioperative complications in impacted third molar surgery—a single center experience. *Oral Maxillofac Surg.* 2024;28(3):1127-38.
- 2- dos Santos Canellas JV, Ritto FG, Medeiros PJD. Efficacy of Platelet-Rich Fibrin After Mandibular Third Molar Extraction: A Systematic Review and Meta-Analysis. *J Oral Maxillofac Surg.* 2017;75(8):1576-7.
- 3- Shams S, Sharifinejad A, Saleh A, Mahmoodi P, Mohammadbeigi A, Mehdizadeh M. Comparing the effect of ketorolac and Gelofen on postoperative pain after third molar surgery: a randomized clinical trial. *J Dent Med-tums.* 2023;36:2
- 4- Lenfant B, Haese K, Kimakhe S, Lesclous P. Third mandibular molar coneectomy: a way to prevent iatrogenic inferior alveolar nerve injuries-an systematic review. *J Oral Maxillofac Surg.* 2018;24(2):93-9.
- 5- Vinayahalingam S, Xi T, Bergé S, Maal T, de Jong G. Automated detection of third molars and mandibular nerve by deep learning. *Sci Rep.* 2019;9(1):9007.
- 6- Mehdipour A, Aghaali M, Janatifar Z, Saleh A. Prevalence of oral parafunctional habits in children and related factors: an observational cross-sectional study. *Int J Clin Pediatr Dent.* 2023;16(2):308-11.
- 7- Mehdipour A, Masoumi M, Shajari P, Aghaali M, Mousavi H, Saleh A, et al. Oral health-related quality of life and dental caries in rheumatoid arthritis patients: a cross-sectional observational study. *J Med Life.* 2022;15(6):854-9.
- 8- Ghaemina H, Meijer GJ, Soehardi A, Borstlap WA, Mulder J, Bergé SJ. Position of the impacted third molar in relation to the mandibular canal. Diagnostic accuracy of cone beam computed tomography compared with panoramic radiography. *Int J Oral Maxillofac Surg.* 2009;38(9):964-71.
- 9- Kang F, Sah MK, Fei G. Determining the risk relationship associated with inferior alveolar nerve injury following removal of mandibular third molar teeth: A systematic review. *J Stomatol Oral Maxillofac Surg.* 2020;121(1):63-9.
- 10- Hung KF, Yeung AWK., Wong MCM, Bornstein MM, Leung YY. Comparing standard- and low-dose CBCT in diagnosis and treatment decisions for impacted mandibular third molars: a non-inferiority randomised clinical study. *Clin Oral Invest.* 2024;28(12):647.
- 11- Karthikeyan T, Manikandaprabhu P. A novel approach for inferior alveolar nerve (IAN) injury identification using panoramic radiographic image. *Biomed pharmacol J.* 2015;8(1):307-14.
- 12- Wang WQ, Chen MY, Huang HL, Fuh LJ, Tsai MT, Hsu JT. New quantitative classification of the anatomical relationship between impacted third molars and the inferior alveolar nerve. *BMC Med Imaging.* 2015;15:59.
- 13- Haghanifar S, Moudi E, Seyedmajidi M, Mehdizadeh M, Nosrati K, Abbaszadeh N, et al. Can the follicle-crown ratio of the impacted third molars be a reliable indicator of pathologic problem? *J Dent (Shiraz).* 2014;15(4):187-91.
- 14- Fahd A, Temerek AT, Ellabban MT, Adam SAN, Shaheen SDAE, Refai MS, Shatat ZA. Cone-beam computed tomography-based radiographic considerations in impacted lower third molars: Think outside the box. *Imaging Sci Dent.* 2023;53(2):137-144.
- 15- Kubota S, Imai T, Nishimoto A, Amekawa S, Uzawa N. External validation of cone-beam computed tomography-and panoramic radiography-featured prediction models for inferior alveolar nerve injury after lower third molar removal: proposal of a risk calculator. *Odontol.* 2023;111(1):178-91.
- 16- Soltanmohamadi Borujeni E, Bavi A, Aghaali M, Saleh A, Mehdipour A. The effect of aging on shear bond strength of ceramic brackets to zirconia after surface treatment by sandblasting or Nd: YAG laser. *J Dent Med-tums.* 2024;37:10.
- 17- Mendonça LM, Gaêta-Araujo H, Cruvinel PB, Tosin IW, Azenha MR, Ferraz EP, et al. Can diagnostic changes caused by cone beam computed tomography alter the clinical decision in impacted lower third molar treatment plan? *Dentomaxillofac Radiol.* 2021;50(4):20200412.
- 18- Patel PS, Shah JS, Dudhia BB, Butala PB, Jani YV, Macwan RS. Comparison of panoramic radiograph and cone beam computed tomography findings for impacted mandibular third molar root and inferior alveolar nerve canal relation. *Indian J Dent Res.* 2020;31(1):91-102.
- 19- Rood J, Shehab BN. The radiological prediction of inferior alveolar nerve injury during third molar surgery. *Br J Oral Maxillofac Surg.* 1990;28(1):20-5.
- 20- Tanaka T, Murakami K, Kishida T, Itoh T, Morita Y, Noikura T. Relation between mandibular third molar and mandibular canal as assessed by three-dimensional computed tomographic reconstruction. *Japanese J Oral Maxillofac Surg.* 2000;46(5):251-61.
- 21- Dubovina D, Matijević S, Đorđević F, Stanišić J, M Branko, Lazić Z. Frequency and risk factors for injury of the inferior alveolar nerve during surgical extraction of the impacted lower third molars. *Vojnosanitetski pregled.* 2019;76(12):1240-4.
- 22- Al Ali S, Jaber M. Correlation of panoramic high-risk markers with the cone beam CT findings in the preoperative assessment of the mandibular third molars. *J Dent Sci.* 2020;15(1):75-83.
- 23- Ishak MH, Zhun OC, Shaari R, Rahman SA, Hasan MN, Alam MK. Panoramic radiography in evaluating the relationship of mandibular canal and impacted third molars in comparison with cone-beam computed tomography. *Mymensingh Med J.* 2014;23(4):781-6.
- 24- Szalma J, Vajta L, Lovász BV, Kiss C, Soós B, Lempel E. Identification of specific panoramic high-risk signs in impacted third molar cases in which cone beam computed tomography changes the treatment decision. *J Oral Maxillofac Surg.*

2020;78(7):1061-70.

**25-** Issrani R, Prabhu N, Sghaireen M, Alshubmi HR, Alanazi AM, Alkhalaf ZA, et al. Comparison of Digital OPG and CBCT in Assessment of Risk Factors Associated with Inferior Nerve Injury during Mandibular Third Molar Surgery. *Diagnostics*. 2021;11(12):2282.

**26-** Winstanley KL, Otway LM, Thompson L, Brook ZH, King N, Koong B, et al. Inferior alveolar nerve injury: Correlation between indicators of risk on panoramic radiographs and the incidence of tooth and mandibular canal contact on cone-beam computed tomography scans in a Western Australian population. *J Investig Clin Dent*. 2018;9(3):e12323.

**27-** Saha N, Kedarnath N, Singh M. Orthopantomography and

cone-beam computed tomography for the relation of inferior alveolar nerve to the impacted mandibular third molars. *Ann Maxillofac surg*. 2019;9(1):4-9.

**28-** Janovics K, Soós B, Tóth Á, Szalma J. Is it possible to filter third molar cases with panoramic radiography in which roots surround the inferior alveolar canal? A comparison using cone-beam computed tomography. *J Craniomaxillofac Surg*. 2021;49(10):971-9.

**29-** Tassoker M. Diversion of the mandibular canal: Is it the best predictor of inferior alveolar nerve damage during mandibular third molar surgery on panoramic radiographs? *Imaging Sci Dent*. 2019;49(3):213-8.